



SESIÓN CLINICOPATOLÓGICA A-2017-07

Miércoles 21 de marzo de 2018

COORDINADOR: DR. ALBERTO JARILLO QUIJADA

DISCUSOR: DRA. MÓNICA S. ANDRÉS HERNÁNDEZ R-V INFECTOLOGÍA

PATÓLOGO: DR. CARLOS ALBERTO SERRANO BELLO

RADIÓLOGO: DRA. PILAR DÍEZ SUÁREZ

RESUMEN: DRA. GABRIELA MARIEL GUZMÁN GUTIÉRREZ R-II PEDIATRÍA

NOMBRE: F.C.A. J SEXO: MASCULINO EDAD: 7 AÑOS 3 MESES

PROCEDENCIA: TLALPAN, CDMX F. NAC.: 25.11.09

ÚLTIMO INGRESO (URGENCIAS): 07.02.17 EGRESO: 08.02.17

MOTIVO DE CONSULTA: Inicio padecimiento 24 horas previas a su ingreso, por aparente mordedura de araña en área cervical derecha, 12 horas después presentó extensión de eritema de área cervical derecha a tórax y abdomen. Tres horas previas a su ingreso presentó dificultad respiratoria con aleteo nasal, disociación toracoabdominal y tiraje intercostal además de fiebre de hasta 39°C.

ANTECEDENTES HEREDOFAMILIARES: Madre de 34 años, escolaridad y ocupación enfermera, católica, padece insuficiencia venosa sin tratamiento, tabaquismo positivo ocasional, alcoholismo social, toxicomanías negadas, aborto espontáneo en la primera gesta. Padre de 48 años, escolaridad y ocupación enfermero, católico, sano, tabaquismo 2 cigarrillos al día, alcoholismo social, toxicomanías negadas; estado civil de los padres separados, sin consanguinidad. Dos hermanos varones, uno de 9 años, con diagnóstico de linfedema congénito, otro menor que falleció a los 4 años 10 meses (noviembre 2016) por paro cardiorrespiratorio, se desconoció causa principal, con antecedente de polihidramnios durante el embarazo y al nacimiento presentó edema bipalpebral del pene y de las extremidades inferiores, así como derrame pleural y quilotórax al nacimiento, nariz de base ancha, retrognatia y paladar alto, evolucionó con edema generalizado hasta su defunción. Abuelo materno finado por cáncer de pene, abuela paterna con hipertensión arterial sistémica.

ANTECEDENTES NO PATOLÓGICOS: Originarios y residentes de la Ciudad de México, delegación Tlalpan, habitan casa prestada, cuenta con todos los servicios de urbanización, construida de material perdurable, piso de loza, 1 habitación donde cohabitan 4 personas, convivencia con un perro, vacunado y desparasitado. Refirió cambio de ropa y baño diario, cepillado de dientes 2 veces al día. **ALIMENTACIÓN:** Seno materno exclusivo durante los primeros 4 meses de vida, alimentación complementaria a los 6 meses de edad, realizaba 3 comidas y 2 colaciones de adecuada calidad y cantidad. **DESARROLLO PSICOMOTOR:** Normal, cursó hasta primero de primaria con rendimiento escolar regular. **INMUNIZACIONES:** Esquema de vacunación completo para la edad.

ANTECEDENTES PERINATALES Y PATOLÓGICOS: Producto de la G3 (G4 P3 A1), madre de 26 años al momento de la concepción, con cuidados prenatales a partir de las 4 SDG, consumo de hierro y ácido fólico, acudió a 12 consultas, se realizó 10 USG durante el embarazo con evidenciaba de polihidramnios, linfedema, sospecha de síndrome de Down, labio y paladar hendido los cuales se descartaron al nacimiento. VDRL y VIH (-), se aplicó dos dosis de toxoide tetánico. Parto a las 41 SDG, peso 3,290 gr, talla 50 cm, APGAR 8/8. Por probable aspiración de meconio permaneció tres días en hospital de referencia y se egresó con la madre. Con edema generalizado desde el nacimiento siendo referido a este instituto en donde se conoció a los 4 meses de edad.

09.03.10 CE GENÉTICA: Por edema generalizado de predominio en extremidades inferiores, pene y escroto, hemangioma frontonasal, dos manchas color café con leche en pierna derecha, hemangioma en glúteo izquierdo, nevo melanocítico en región lumbar, braquicefalia, cara redonda, perfil plano, frente amplia, implantación alta de cabello, puente nasal deprimido, nariz ancha, filtrum casi plano, paladar alto, cuello corto, teletalia, se inició abordaje diagnóstico.

19.07.10 CE CLINDI: Se descartó inmunodeficiencia primaria con complemento e inmunoglobulinas normales, ELISA de la madre negativo.

28.09.10: Linfogramagrafía de miembros superiores e inferiores con 3 mCi de Tc99m Coloide: Paso de radiotrazador hacia los conductos linfáticos de ambas piernas, con extravasación hacia tejido intersticial, hiperplasia de ganglios retropopíteos así como ascenso a las cadenas ganglionares de la pelvis, llama la atención hiperplasia y aumento de las cadenas ganglionares derecha e izquierda, ganglios paraaórticos normales, con paso lento a la cisterna. Conclusión: Probable enfermedad de Milroy. **GENÉTICA:** Se integró linfedema intermitente congénito de herencia autosómica recesiva, ausencia de distriquiiasis.

13.12.10 CE NEFROLOGÍA: Hipertensión arterial sistémica de 120/70 mmHg, creatinina 0.4 mg/dL, EGO normal, albumina sérica 3.7 gr/dL, se inició tratamiento con propranolol y abordaje de etiología.

14.12.10 CE NEUMOLOGÍA: Tos crónica, probable rinosinusitis tratada con antihistamínico y aseos nasales.

10.01.11 CE NEFROLOGÍA: T/A 110/70 mmHg, creatinina 0.4 mg/dL, BUN 20 mg/dL, Na 135 mEq/L, K 4.5 mEq/L, Cl 104 mEq/L, CO₂t 24.4 Vol%, EGO pH 6.5, DU 1,008, los padres no administraron propranolol se cambió por verapamilo.

17.10.11 CE ALERGOLOGÍA: Tos crónica húmeda desde los dos meses, rinorrea hialina, predominio en invierno sin otros datos de atopia, rinosinusitis no alérgica, probable hipertrofia adenoidea, se indicó esteroide intranasal y antihistamínico vía oral para reducir tamaño de adenoides, alta tres meses después por evolucionar asintomático.

22.10.11 CE CIRUGÍA GENERAL: Fimosis y balanitis, a los 2 años se realizó circuncisión.

13.07.12 CE NEFROLOGÍA: T/A 95/60, EGO pH 6.5, DU 1,015, no proteinuria, se suspendió tratamiento antihipertensivo por T/A en cifras dentro de percentil normal para sexo y edad, asintomático y función renal conservada.

26.04.13 CE DERMATOLOGÍA: Dermatitis y prurito en extremidad inferior izquierda que afectó dorso y planta de pie, dedos y pliegues interdigitales, constituida por placas con eritema, escama, costra melicérica, prurito y huellas de rascado con diagnóstico de eccema deshidrótico, recibió varios esquemas de tratamiento con vioformo, cloranfenicol, cetirizina, pasta amarilla, fomentos con domeboro.

01 al 08.12.15 URGENCIAS: Choque séptico secundario a celulitis en cara, tratado con cargas de volumen, cefotaxima 150 mg/Kg/día tres días, posteriormente ceftriaxona 75 mg/Kg/do y clindamicina 30 mg/Kg/día.

05 al 11.02.16 URGENCIAS: Sepsis de la comunidad sin foco, tratado con cefotaxima 150 mg/Kg/día y amikacina 15 mg/Kg/día.

01 al 08.12.16 URGENCIAS: Celulitis de hemicara izquierda y sinusitis en maxilar izquierdo, tratamiento con ceftriaxona 75 mg/Kg/dosis y clindamicina 30 mg/Kg/día.

PADECIMIENTO ACTUAL URGENCIAS 07.02.17 18:30 HORAS:

EQUIMOSIS: De 24 horas de evolución en región submandibular y cervical derechas, de aproximadamente 10 centímetros, de inicio súbito, posterior a aparente mordedura de araña, progresivo acompañado de dolor.

ERITEMA: De 12 horas de evolución, inició progresivo en región cervical derecha, se extendió a tórax y abdomen.

FIEBRE: De dos horas de evolución cuantificada en 38.4°C a 39.2°C, sin mejoría con antipiréticos.

DIFICULTAD RESPIRATORIA: De 2 horas de evolución, caracterizada por aleteo nasal, disociación toracoabdominal y tiraje intercostal.

EXPLORACIÓN FÍSICA:

Peso	Talla	FC	FR	TA	Temperatura	Llenado Capilar	Sat O₂
36 kg	125 cm	175/min	44/min	37/12 mmHg	39.0°C	3 segundos	70 %

Masculino de edad aparente similar a la cronológica con mal aspecto general, coloración marmórea y cianosis distal, con deshidratación severa. Cráneo normocéfalo, ojos simétricos, pupilas isocóricas de 2 mm, reactivas a la luz, narinas permeables, pabellones auriculares de adecuada implantación, membranas timpánicas íntegras. Cavidad oral con ausencia de piezas dentarias por cambio de dentición, faringe hiperémica edematizada con abundantes secreciones. Cuello corto con aumento de volumen, coloración eritematosa, con aumento de temperatura local, palidez a la digitopresión, doloroso a la palpación. Eritema que inició en cuello y se extendió a tórax y abdomen. Tórax simétrico con respiración superficial y aumentada en frecuencia, sin fenómenos agregados. Precordio hiperdinámico con ruidos cardiacos rítmicos y de adecuada intensidad. Abdomen blando, depresible, no doloroso a la palpación, no se palparon

visceromegalias, peristalsis normal. Genitales masculinos con edema escrotal y en prepucio. Extremidades íntegras con edema, pulsos filiformes, llenado capilar en extremidades superiores en 3" e inferiores en 4".

Laboratorio:

Hemoglobina	Leu	Neu	Ban	Linf	Mon	Eos	Bas	Plaquetas
12.9 g/dL	6,600 /mm ³	14 %	58%	16 %	8 %	2 %	2%	206,000/mm ³

Na	K	Cl	Ca	P	Mg
130 mmol/L	4.1 mmol/L	95 mmol/L	7.2 mg/dL	7.5 mg/dL	2.0 mg/dL

Glucosa	Creatinina	Ácido Úrico	BUN	Osm	TP	TTP	INR
96 mg/dL	1.47 mg/dL	7.9 mg/dL	37.5 mg/dL	275 mOsm/L	40.3"	93.9"	3.31

Gas. Venosa	pH	pO ₂	pCO ₂	HCO ₃	Lactato	EB	Sat O ₂
18:30 horas	7.13	32.7 mmHg	37.2 mmHg	12.1 mmol/L	9.8 mmol/L	-16.1	34.6 %

A su ingreso se administró carga con cristaloides por dos accesos vasculares periféricos a 20 ml/Kg/por hora en 20 minutos, adrenalina en infusión a dosis respuesta, con lo cual se registró TAM a 45 mmHg, presión de pulso amplia, llenado capilar de 2", se inició norepinefrina en infusión a dosis respuesta, se administró cefepime y clindamicina. Se realizó intubación orotraqueal con secuencia rápida con fentanyl 2 mcg/Kg/dosis, ketamina 2 mg/Kg/do, vecuronio 0.1 mcg/Kg/do. Posterior a la intubación presentó paro cardiorrespiratorio por lo que se iniciaron maniobras avanzadas de reanimación en un periodo de 40 minutos con 9 eventos de actividad eléctrica sin pulso, administrando 6 dosis de adrenalina a 0.1 ml/Kg/do en periodos de 3 a 5 minutos, con recuperación intermitente. Posterior al paro cardiorrespiratorio continuó con infusiones de adrenalina, norepinefrina y dobutamina, continuó con cargas de volumen hasta alcanzar un volumen total de 60 ml/Kg en tres horas.

Gasometría	pH	pO ₂	pCO ₂	HCO ₃	Lactato	EB	Sat O ₂
Post intubación 19:00 horas, arterial	7.34	-----	17.7 mmHg	9.4 mmol/L	10.1 mmol/L	-14.8	99.2 %
Inicio paro 19:57 horas, arterial	7.08	26.6 mmHg	44.8 mmHg	13 mmol/L	11.8mmol/L	-15	19 %
Durante paro 20:33 horas, venosa	6.90	23.1 mmHg	46.9 mmHg	8.8 mmol/L	18 mmol/L	-24	10.6 %
22:34 horas, venosa	6.9	45.9 mmHg	43.8 mmHg	9 mmol/L	11.3mmol/L	-20.7	43.9 %

INFECTOLOGÍA: Paciente con antecedente de linfedema generalizado, que lo predisponía a infecciones de piel y tejidos blandos, con antecedente de mordedura de araña desarrollando celulitis, la cual se extendió en menos de 24 horas de evolución, presentó choque y falla orgánica múltiple. Continuó con cobertura anti pseudomonas por antecedente de mordedura por arácnido y clindamicina para cobertura de cocos Gram positivos. **CARDIOLOGÍA 22:15 HORAS:** Paciente con disfunción biventricular sisto-diafólica. ECO: Situs solitus, levocardia, levoapex, RVP y RVS normales, concordancia AV y VA, TAPSE 10 mm, FA por áreas del VD 25%, PSVD 18 mmHg por IT. FEVI Simpson 2C 40%, FEVI modo M 40%, FA 22%, E/A mitral 0.77, FEVI 4C 35%, arco aórtico izquierdo sin obstrucción, ramas pulmonares confluentes sin obstrucción. Colapsabilidad de vena cava <10%. **CIRUGÍA GENERAL 22:50 HORAS:** Colocación de catéter venosos central, se decidió acceso femoral izquierdo por coagulopatía grave. **UTIP 23:30 HORAS:** Paciente con diagnóstico de estado postparo de 40 minutos, choque séptico refractario vs choque tóxico. Con datos de disfunción miocárdica severa manifestado por oliguria, acidosis metabólica, bajo gasto, extremidades frías, hipelactatemia, con manejo con adrenalina 1.5 mcg/Kg/min, noradrenalina 1 mcg/Kg/min, dobutamina 5 mcg/Kg/min. Paciente con datos clínicos de choque candidato a recibir gammaglobulina.

08.02.17. 8:00 HORAS:

FC	FR	TA	Temperatura	Llenado Capilar	Sat O ₂
182/min	24/min	91/42mmHg	39.1°C	4 segundos	95 %

CARDIOLOGÍA 8:00 HORAS: Ecocardiograma: Colapsabilidad de VCI 40%, FEVI por Simpson 35%, modo M 35%, FA 15%, estenosis mitral 0.7, movimiento septal paradójico, FA por áreas del VD 24%, TAPSE 11 mm, no derrame pericárdico. Paciente persistente con falla ventricular sisto-diastólica biventricular a pesar de soporte con adrenalina a 1 mcg/Kg/min, norepinefrina 1.1 mcg/Kg/min, dobutamina 5 mcg/Kg/min, levosimendán 0.1 mcg/Kg/hr. **DERMATOLOGÍA 09:51 HORAS:** Paciente con criterios de choque toxico; hipotensión, afección renal, afección hepática, síndrome de dificultad respiratoria, miositis, probablemente estreptocócico, ya que se trataba de cuadro de evolución súbita y antecedente de mordedura de arácnido. Por lo anterior se sugirió: Continuar con manejo antibiótico y uso de gammaglobulina, para mejoría de estado del paciente. **NEFROLOGÍA:** TFG 50 mL/min, GU en 18 horas 12 mL/m²/hr., K 7 mEq/L, se iniciaron soluciones polarizantes en 3 ocasiones, gluconato de calcio y salbutamol. Líquidos administrados 4,840 mL, balance acumulado positivo de 4,190 mL (13.5%), con criterios de emergencia dialítica/metabólica, se sugirió terapia de sustitución lenta (PRISMA), procedimiento no realizado por defunción posterior del paciente. **UTIP 10:00 HR:** Fracaso al colocar catéter Swan Ganz.

Hemoglobina	Hematocrito	Leu	Neu	Linf	Mon	Ban	Plaquetas
9.5 g/dL	29.6 %	430/mm ³	5%	8 %	1 %	68%	35,000/mm ³

PCR	PCT	DIMERO D	AT III	TP	TTP	INR	Fibrinógeno
19.1 mg/dL	>200 ng/mL	11,735 ng/mL	30 ul/mL	32.6"	72.1	2.70	203 mg/dL

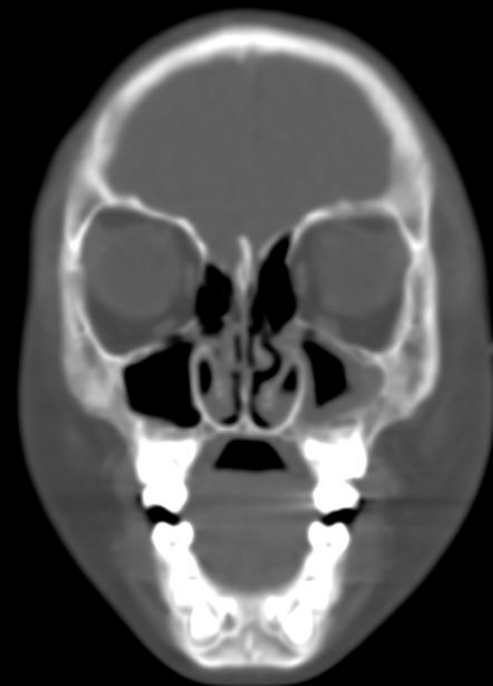
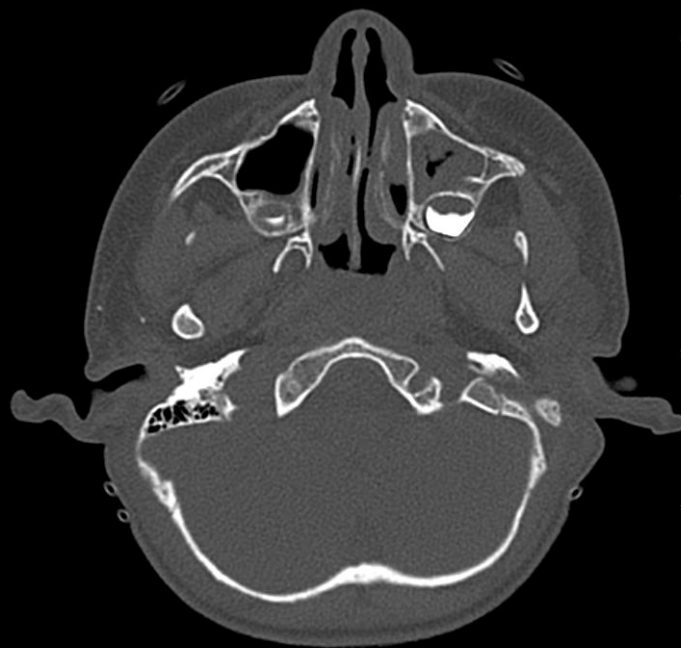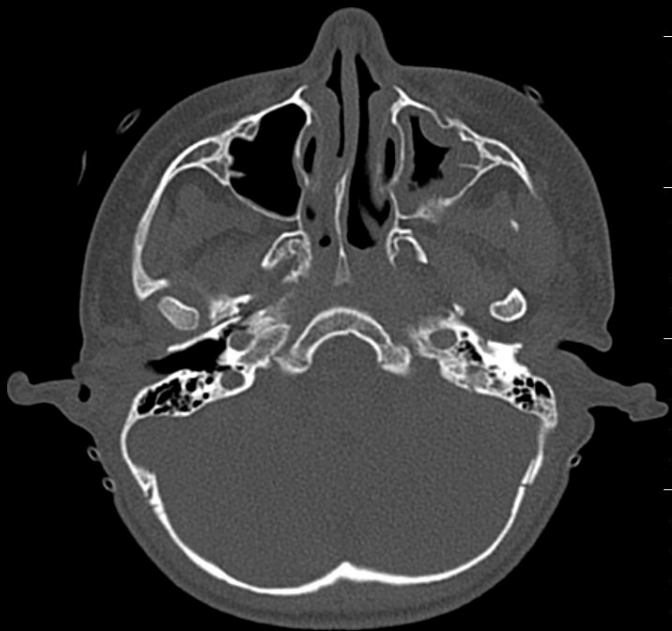Na	K	Cl	Ca	P	Mg
133 mmol/L	5.2 mmol/L	98 mmol/L	7.6 mg/dL	11.6 g/dL	2.5 mg/dL

BT	BD	BI	Albúmina	ALT	AST
1.88 mg/dL	0.89 mg/dL	0.99 mmol/L	2.7 g/dL	771 U/L	1880 U/L

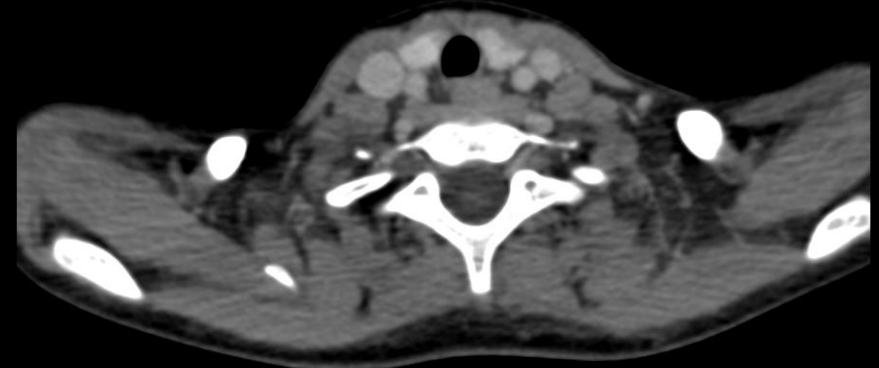
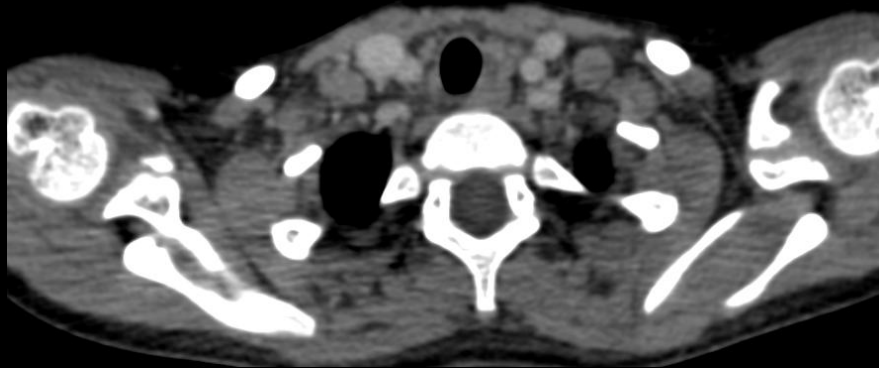
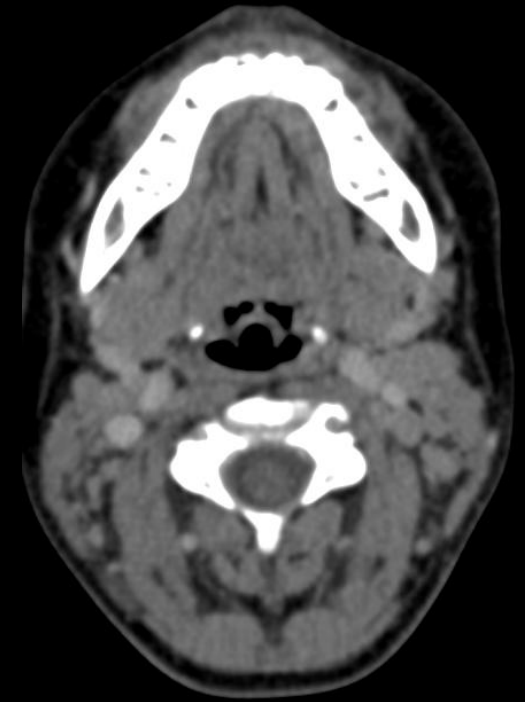
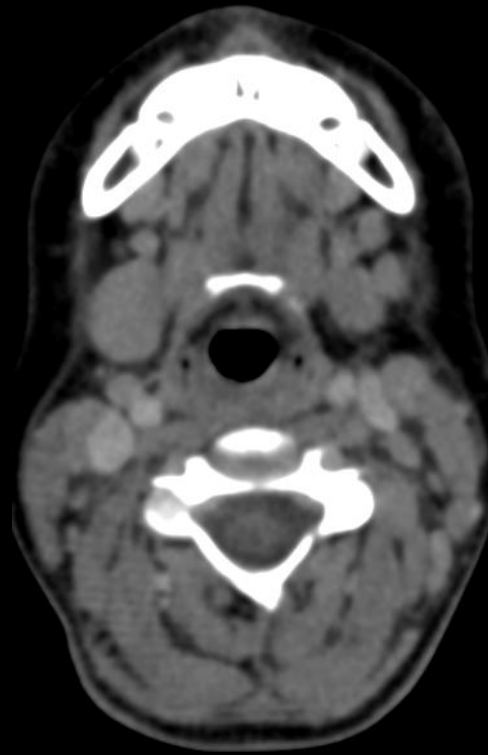
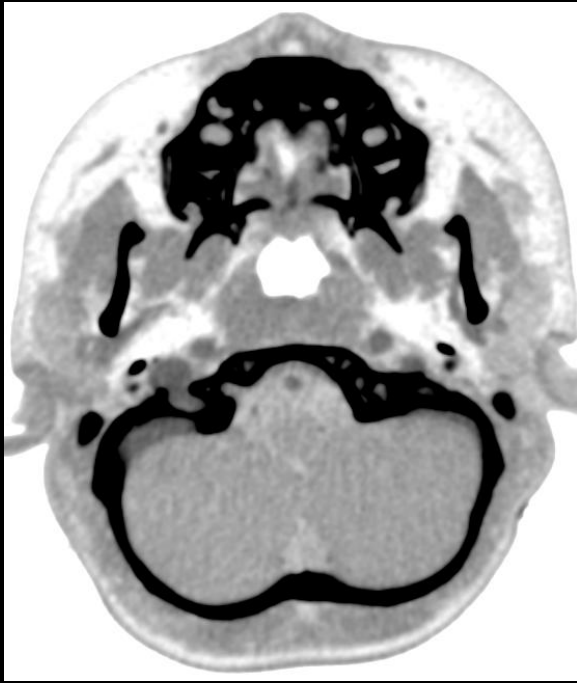
Gasometría	pH	pO ₂	pCO ₂	HCO ₃	Lactato	EB	SatO ₂
Arterial	7.14	129 mmHg	36.7 mmHg	12.2 mmol/L	8.2 mmol/L	- 15	97.6 %
Venosa	7.18	32.3 mmHg	45.9 mmHg	16.6 mmol/L	6.7 mmol/L	-13	42.5%

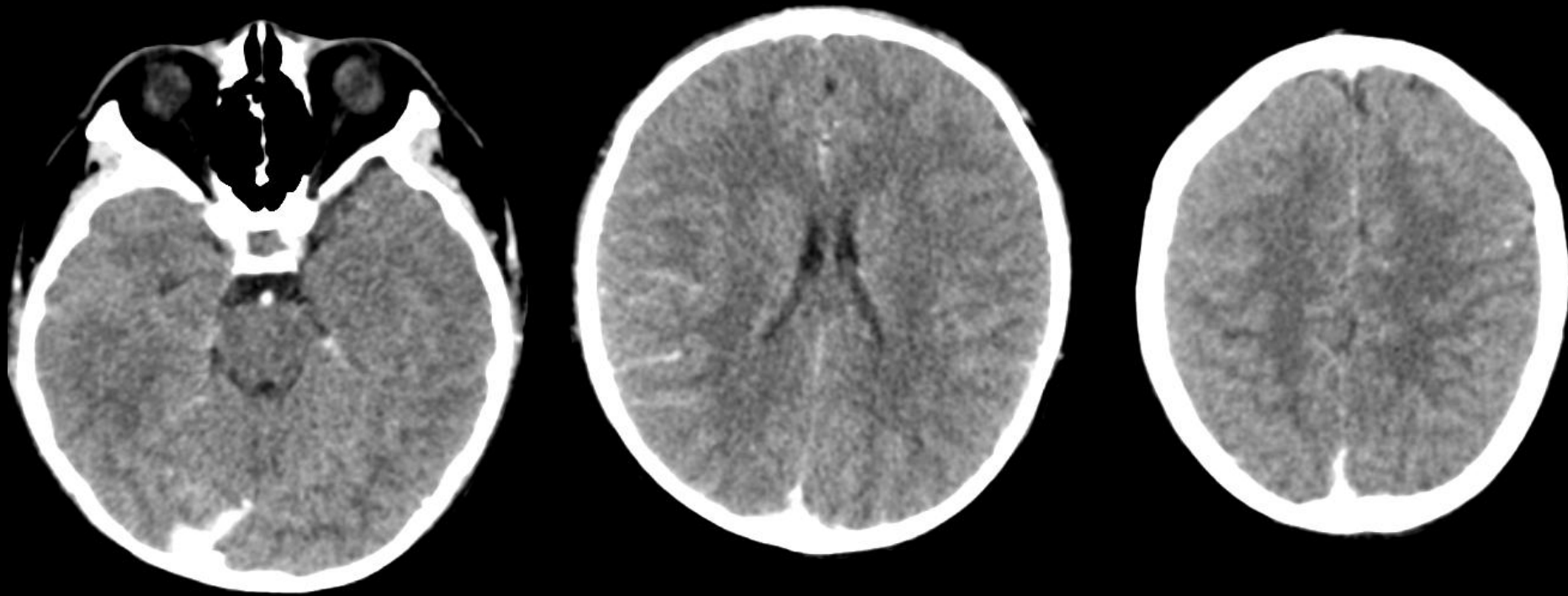
Creatinina	Ácido Úrico	Glucosa	BUN	Osm Sérica
2.56 mg/dL	14.1 mg/dL	40 mg/dL	47.7 mg/DI	274 mOsm/kg

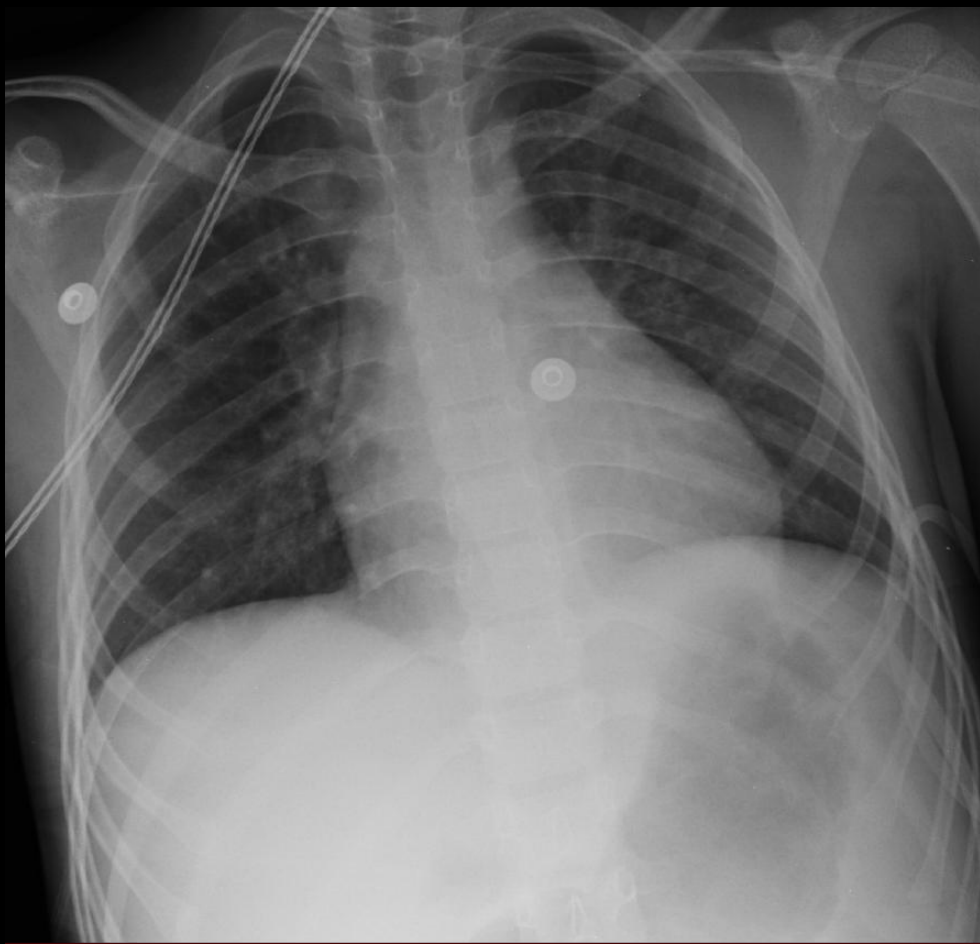
12:00 HORAS: Presentó nuevamente paro cardiaco con ritmo no desfibrilable, realizándose maniobras avanzadas de RCP sin lograr volver a circulación espontánea, tras 24 ciclos de reanimación se declaró fallecimiento. **Hora de defunción: 15:36 horas.**



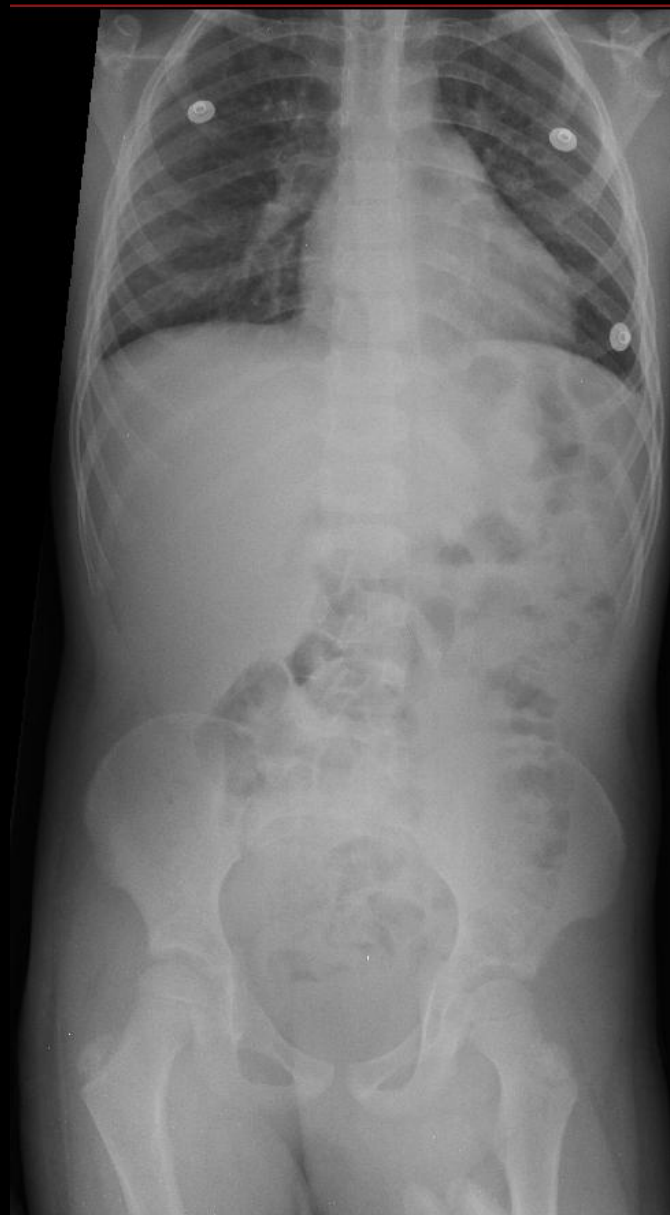
01.12.15







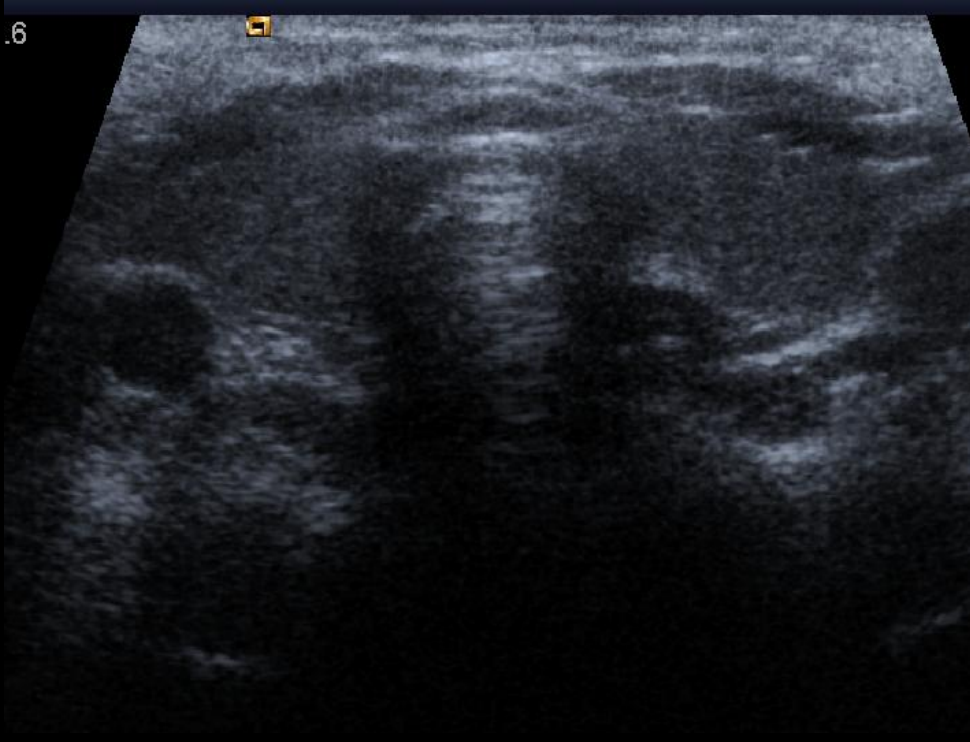
02.12.15



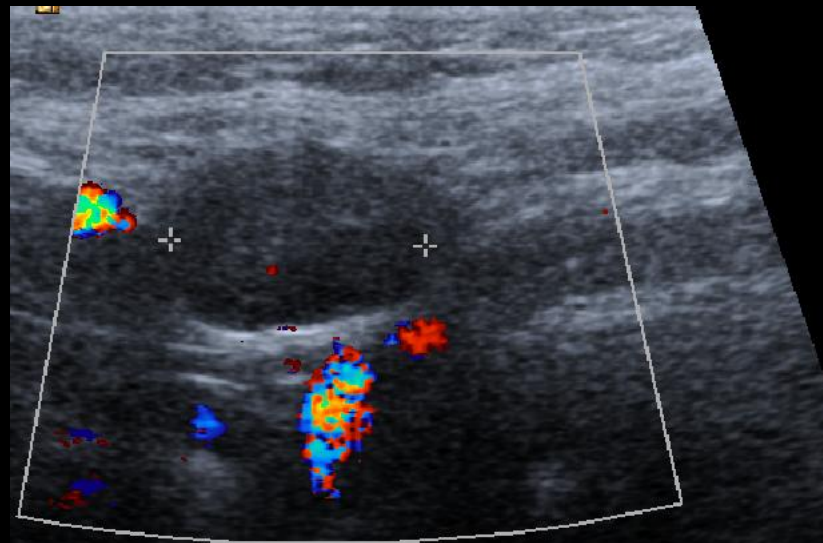
05.02.16



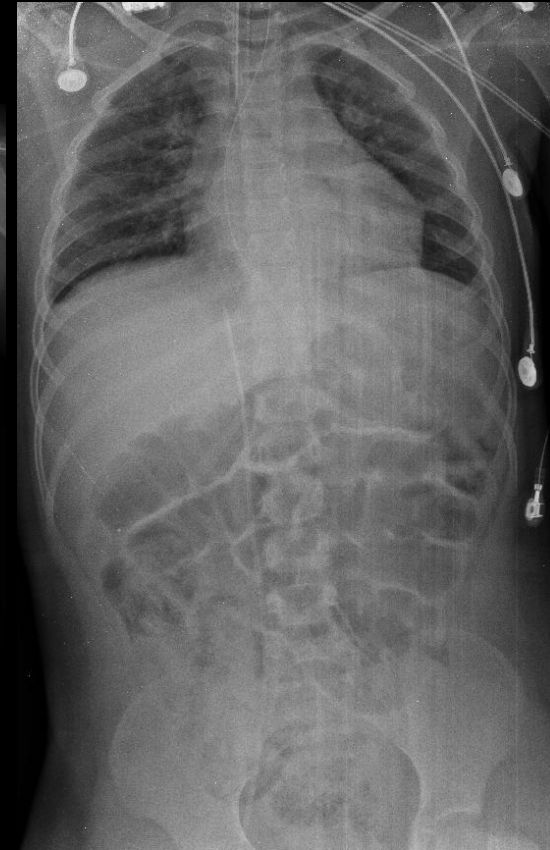
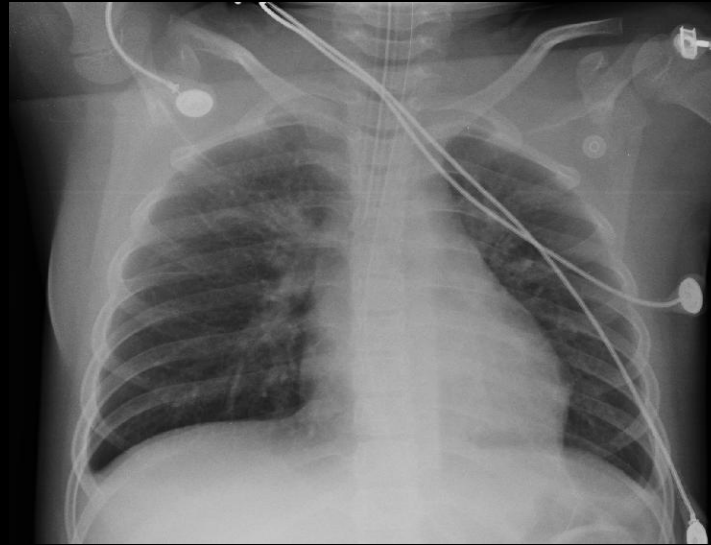
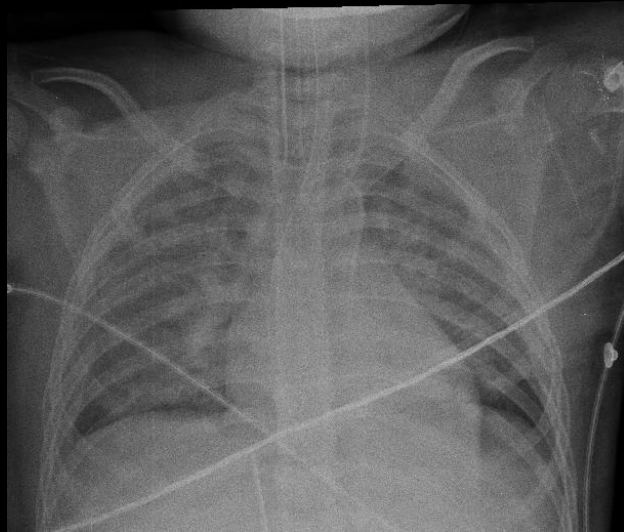
6



30.11.16



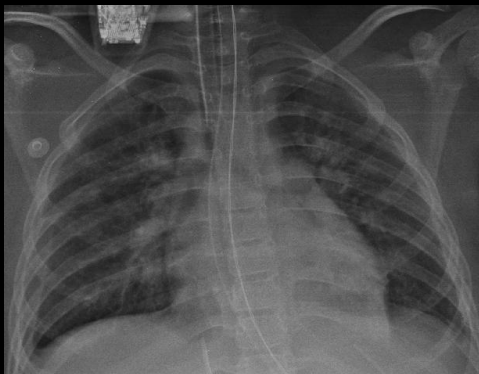
IZQUIERDO III_



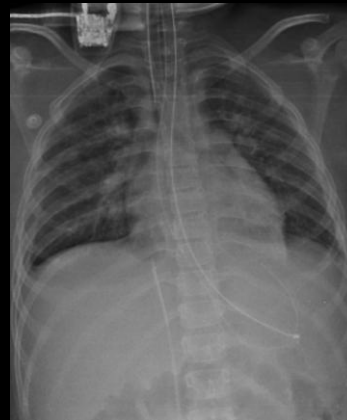07.02.17



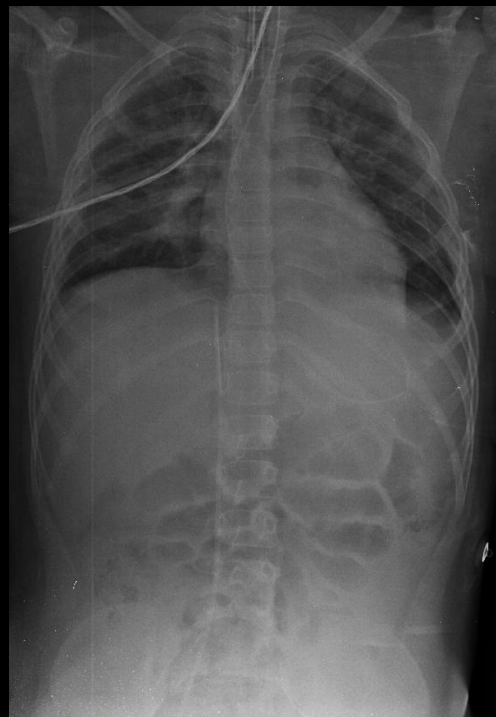
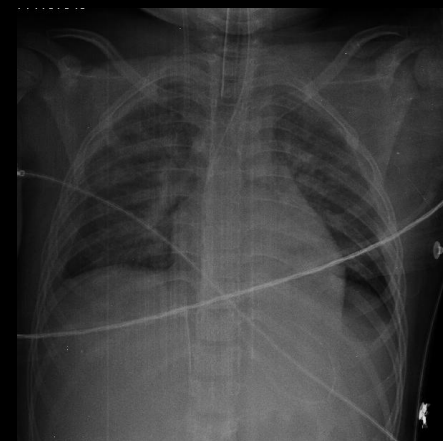
7:54



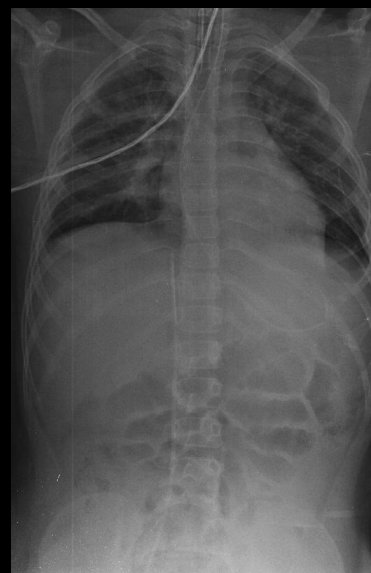
13:17



08.02.17

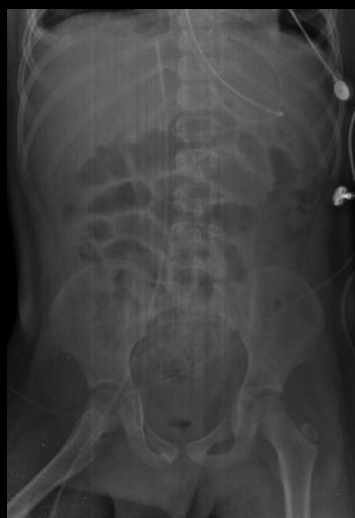

11:54



13:20

14:00



7:55